The International Journal of Dental Technology
歯科技工

リレー連載

臨床ケーススタディ
パーシャルデンチャー徹底解説

——臨床例の“追体験”を通じて千差万別，臨機応変のアプローチを学ぶ

Clinical case studies：A guide for partial denture manufacturing.

第3回 全身的な疾患を有する高齢者にパーシャルデンチャーを製作した症例

眞武俊寿 Dr.Toshihisa Matake
医療法人大乗会 福岡リハビリテーション病院 歯科（福岡市西区）
木下淳一朗 Dt.Jun-ichiro Kinoshita
福重歯研（福岡市西区）
監修：堤 嵩詞 Takashi Tsutsumi
PTDLABO（兵庫県芦屋市）

第40巻 第6号 別刷
平成24年6月1日発行

臨床ケーススタディ パーシャルデンチャー徹底解説

——臨床例の“追体験”を通じて千差万別，臨機応変のアプローチを学ぶ

第3回 全身的な疾患を有する高齢患者にパーシャルデンチャーを製作した症例

Clinical case studies : A guide for partial denture manufacturing.

眞武俊寿　Dr. Toshihisa Matake
医療法人大乗会 福岡リハビリテーション病院 歯科
〒819-8551　福岡県福岡市西区野方7-770
Tel. 092-812-1555

木下淳一朗　Dt. Jun-ichiro Kinoshita
福重歯研
〒819-0001　福岡県福岡市西区小戸5-6-27
Tel.092-883-8797

はじめに

近年ではますます高齢社会となり，高齢者に対する歯科支援のニーズは大きくなっている．一般的な高齢者の特徴として，口腔機能および感覚機能の低下から食物残渣が停滞し，さらに手指の運動機能や感覚機能の低下から清掃器具の使用が困難になって清掃不良となるほか，同様の理由から義歯の着脱もスムーズにできなくなることが挙げられる．脳梗塞後遺症などで運動麻痺の症状があると，さらにその傾向は増す．

健常者であれば，しっかり噛めるクラウンや外れにくい義歯を装着することで患者の期待に応えることができるが，高齢者の場合は，患者本人の日常生活動作（ADL；Activities of Daily Livinig）を考慮した，口腔内の清掃性や義歯着脱を第一に考えた補綴物を設計する必要がある．

さらに，高齢者が高齢者を介護する“老老介護”の状況も増えてきているため，口腔衛生指導を行う際には，普段介護している配偶者だけでなく，子供や孫などのキーパーソンも交えて指導を行う必要があると筆者らは考えている．本稿ではそのような症例における筆者らの取り組みを供覧する．

症例概要

患者は86歳の男性．上顎の部分床義歯（パーシャルデンチャー）の不適合により新義歯製作を希望して来院した．患者は変形性膝関節症のため杖歩行であり，ふらつきからの転倒による打撲，骨折などを繰り返し，現在は当病院整形外科に通院しており，病歴としては糖尿病，両変形性膝関節症，腰椎圧迫骨折，右肋骨骨折があった．

治療歴として，2005年に糖尿病の診断を受けて糖尿病治療薬を処方されているが，患者本人は治療の必要性をあまり理解していないため，アルコール摂取量が多く（HbA1c=6.6%），糖尿病のコントロールはやや不良である．転倒による骨折で入退院を繰り返しており，当科初診時はリハビリ目的と，頭部打撲傷の治療のため当病院にて加療を受けていた．

口腔内に関しては，十数年前に他院にてインプラントと部分床義歯の治療を受けていたが，患者自身は満足できる治療と思っておらず，当時の歯科医師に対する不満を口にした．

現症として，Hader bar（ヘーダークリップバーシステム）のプラスチッククリップの適合不良とクラスプの破損により，義歯の維持が困難であった．上顎右側第二大臼歯はプラークコントロールが不良で，歯頸部より深い齲蝕（カリエス）になっているが，自発痛はなかった．口腔衛生不良により歯頸部およびインプラント部に多量のプラークの付着を認めた（**図1～4**）．

チェアサイドでの診査・診断として，主訴は義歯製作であるが，口腔衛生不良であり，現状のままでは歯周病

図1～3　術前口腔内

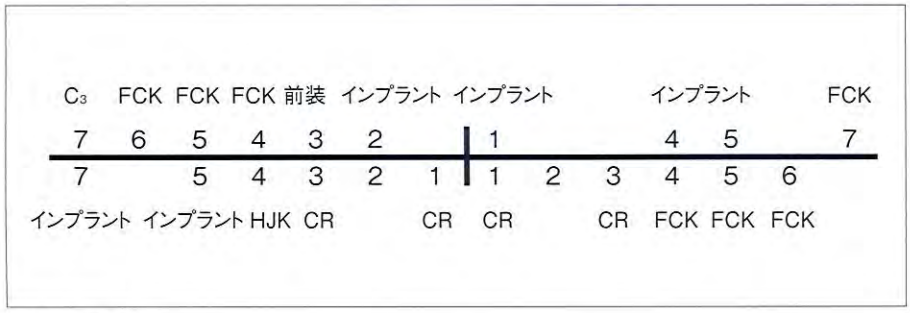

図4　同，歯式

と齲蝕のリスクが高いため，本人および介助者に対する口腔衛生指導が必要な状況であった．上顎左側第一，第二小臼歯部のインプラントは植立状態が比較的良好なため，そのまま利用することとした．

義歯の維持のために上顎右側第二大臼歯にクラスプを掛ける必要があるため，まずは上顎右側第二大臼歯の歯冠修復を行った後に，義歯製作に進むという治療計画を立案した．

技工ステップ

1．義歯製作に際しての注意点

患者の主訴，要望を考慮して歯科医師が適切な診査・診断を行って立案した診療計画に基づく設計と指示に沿って，ラボサイドでは義歯製作を行う．

印象採得に先立ち，チェアサイドで上顎左側中切歯の遠心相当部のテンポラリーインプラントヘッドを撤去し，上顎右側側切歯のナロー・プラットフォームのヒーリングアバットメント（ノーベルリプレイスシリーズ：Nobel Biocare）を短いアバットメントに変更した．

新義歯では，上顎右側犬歯にコンビネーションクラスプ，上顎右側第一，第二大臼歯に双子鉤，上顎左側第二大臼歯にエーカースクラスプ，舌側のアームは広範囲で歯面に接触する設計とした．上顎左側第一大臼歯相当部のヘーダークリップバーには頬舌的な回転の問題は残るが，患者の主訴もあり取り入れることとした．上顎左側第一小臼歯～第一大臼歯部の欠損部は人工歯を排列するスペースが足りないため，金属床と咬合面をワンピースキャストで製作する．患者が高齢者で障害も有しているため，本人や家族，介護福祉士が着脱しやすいように考慮した義歯を製作するよう留意した．

2．Hader Barの構造と使用法

ここで，旧義歯で使われていたHader Barについて考察したい．従来のバーアタッチメントのクリップは金属でできており，金属と金属の摩耗によって母材であるバーの部分が擦り減ってしまうという問題があった．そのため，近年では口腔内に取り付けた金属製のアタッチメントの母材を摩耗から守るために，義歯に組み込まれる交換式のメールやフィメールは，嵌入強度が異なったプラスチック製のものが主流となっており，Hader Barはその“走り”である（最近では，小型であまり高径を必要としないロケーターアタッチメントやERAアタッチメントなどの需要が多い）．Hader Barの製作にあたってはこれといったマニュアルもなく，製作基準があいまいになりがちであるので，本項にてその構造や使用法，有効性を考えてみたい．

Hader Barには高径や幅が大きいといった問題があるものの，比較的安価で購入でき，構造がシンプルで技工操作が簡便であるなどの利点がある．Hader Barは，①ヘーダーバーパターン，②プラスチッククリップ，③トランスファークリップ，④メタルハウジング，⑤インサーションツールの各部品から成り，これらが同梱されたスターターキットが販売されている（それぞれ単品でも購入できる．**図5**）．

バーパターンはスリーブの長さが異なる2種類で，スリーブの長さをカットして使用する．カットの限界は，プラスチッククリップが支障を来さないところまでが目安である．バーパターンは，インプラントコーピングやクラウン，根面板に正しく取り付けて埋没・鋳造する．金属は引張り強度の高い金合金を使用する．バーパターンは仮想咬合平面に平行で，スリーブが垂直になるように取り付けることが基本である．

リジッドサポートを目的に，咬合平面から見て3カ所以上に角度を変えたクリップを設置できる設計とする（**図6～11**）．咬合高径を確保するためにやむを得ず「ハの字」の角度を与えて設置する場合でも，角度を大きく与えることはできない（**図12，13**）．他方で，動きを許容する設計として，前歯部のみに直列に取り付ける場合もある．

トランスファークリップは，完成したメタルバーフレームに取り付けて重合することで床に取り込まれるが，ピンセットなどで外すと，床内面に滑沢なクリップの格納スペースが形成される．メタルハウジングはクリップの格納庫であり，床や人工歯の補強を兼ねる．

メタルハウジングと床を接着する場合は，外面に接着剤が入るスペースを確保しなければならない．メタルハウジングもしくはトランスファークリップによって作られたクリップの格納スペースに，インサーションツールを使ってクリップを変形させないように平行に押し込めばきちんと収まる．収まったクリップは，格納スペースの中で少し動くようにできており，接着は行わない．

指先で強く押すと，クリップに弾性があってわずかに沈み込むのがわかる．クリップは維持力の強さで色分けされており，維持力が弱い順に白・黄・赤の3種類である．なお，**図6**のように前歯部と両側小臼歯部に延長した部位の3カ所にイエロークリップを取り付けると，



図5　インサーションツール（a），プラスチッククリップ（b），トランスファークリップ（c），メタルハウジング（d），ヘーダーバーパターン（e）

維持力が強すぎて術者ですら外すのが難しくなり，ましてや患者が自力で外すのは困難となるので注意されたい．「バーが外れなくなってしまい，口腔内で人工歯を壊してクリップを外した」という話も筆者（木下）は耳にしている．

右近ら[1]が自家製引張試験装置を用いて，クリップの数や配置を変えて維持力を計測したところ，イエロークリップの一個の平均維持力は1kgを示したという．鋳造クラスプの維持力が500gだとすると，クラスプ2個分に相当する．また，手動で着脱を繰り返して1,000回ごとに維持力を計測したところ，6,000回着脱後に750g（25％減少）を認めたというデータもある[2]．以上のデータを踏まえ，クリップの内面を少し削って維持力の調整を図ったり，5mmのクリップの長さを3～4mm，場合によっては半分にカットしたりするなどの対策が必要である．

マグネットデンチャーを考えた場合は，吸引力は十分であるが，少数のマグネットで対応した症例では外れやすいことがある．これを回避するには，台形上に多数のマグネットを配置する設計が必要となる．

その他，ペースメーカーを付けている患者には使用できないとも言われている．また，コーヌスクローネなどのアタッチメントでは維持力を与えるのが難しく，与えられたとしても長期的に適正な維持力を保つことは困難である．Hader Barは他のアタッチメントと比べて異なる面も多くあり，正しく使えば適応範囲は広いと思われるので，読者諸氏におかれても留意されたい．

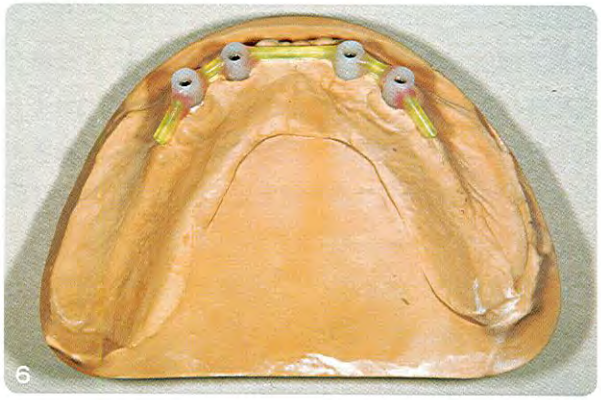

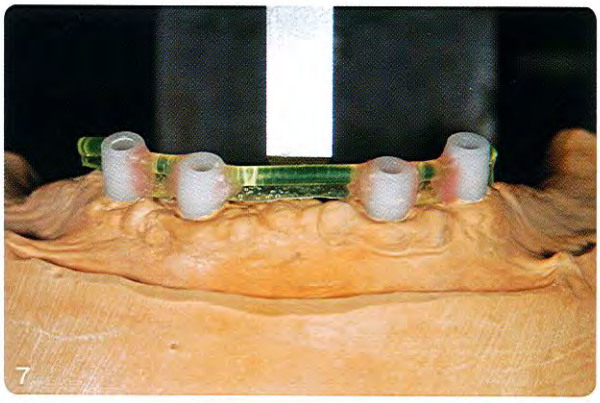

図6～9　バーパターンを仮想咬合平面に平行に取り付ける

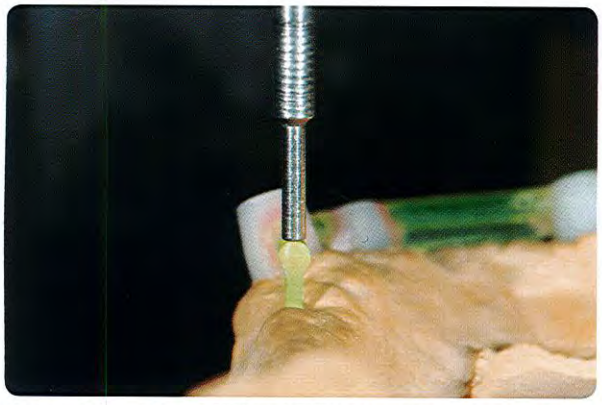

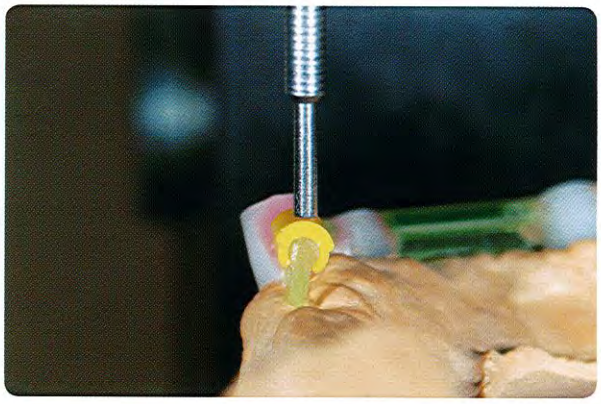

図10，11　スリーブが仮想咬合平面に対して垂直になっているか確認する

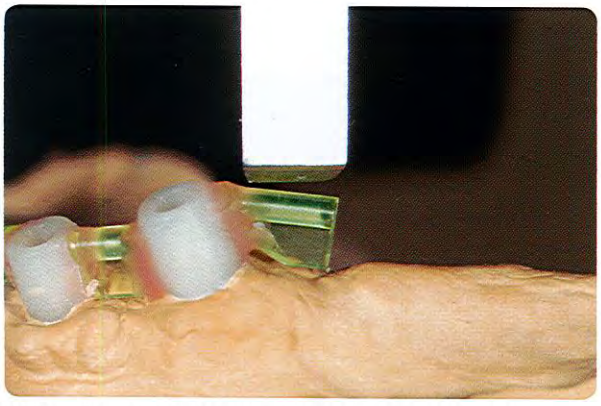

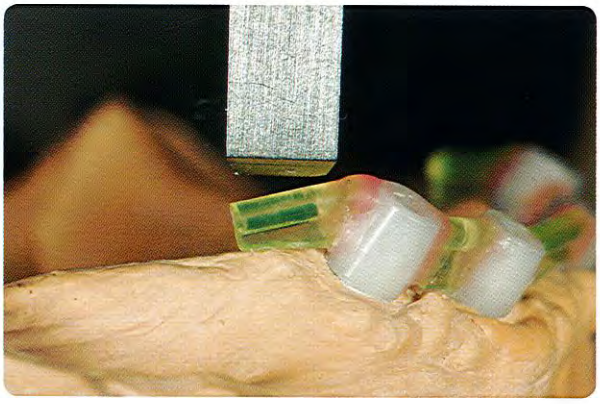

図12，13　同．基本的に「ハ」の字にならないようにする

3. 研究用模型の観察とプラスチッククリップの設定

チェアサイドから送られてきた研究用模型（スタディモデル）と簡単なバイトをもとに，咬合器装着を行う（**図14～16**）．新義歯製作に生かせるようにスタディモデルを咬合器上で精査するとともに，それを具現化する技工手段を考える．インプラント治療歴などから察するに，患者は豊かな生活体験とステイタスを持ち，アンチエイジングにこだわり，残された人生を積極的にエンジョイしようとする姿勢が伺えた．しかし，患者の年齢などに基づく口腔内の緻密な分析や治療計画上の配慮が前院でなされていなかったことが残念である．

改めて旧義歯を観察すると，上顎右側犬歯はレストのみ，上顎左側第二大臼歯のクラウンはレストに加えて舌側のアームが広い面積で接するように工夫されている．また，上顎左側第一，第二小臼歯のポジションにインプラントを埋入し，そのアバットメントを連結してミリング加工し，それと上顎左側第二大臼歯のクラウンをHader Barで連結していた．上顎左側中切歯の遠心相当部にテンポラリーインプラントヘッドが残り，上顎左側側切歯にナロー・プラットフォームのヒーリングアバットメントを残している．

旧義歯では途中で治療計画の変更などがなされたとも考えられるが，インプラントに維持・支持・把持を求める設計となっている．特に前歯部の2本のインプラントの前方傾斜が著しい（**図17，18**）．このような場合，前歯部の2本のインプラントの前方傾斜が義歯の装着方向を規制するが，旧義歯の上顎左側第一，第二小臼歯部のミリング面の付与状態を見るに（**図19**），前歯部の2本のインプラントの傾斜をリリーフで調整し，前歯部と臼歯部のバランスを取って，着脱方向を決めたものと推測された（**図20，21**）．

プラスチッククリップがバーに収まる様子を**図22，23**に示す．なお，Hader Barを数多く臨床に取り入れている歯科医師によると，「プラスチッククリップは円柱状になっているので，入るには入るが“グニュッ”とした感触で収まり，本来の“パチッ”と入る感じがない．クリップの角もすぐに変形を起こす」とのことである．これはクリップやスリーブを垂直に付与してない場合も同様である（**図11**）．

前歯部，臼歯部にクラスプを必要とする部分床義歯の着脱は「前歯部より挿入して回転を加えながら，臼歯部では咬合平面に対し垂直に入る」と言われるが，本症例ではクリップバーを臼歯部に使用しており，長い円柱状のクリップが平行に入ることが要求されるため，着脱方向を咬合平面に対して垂直になるように設定するのが望ましいと判断した．

図14～16　同，咬合器装着

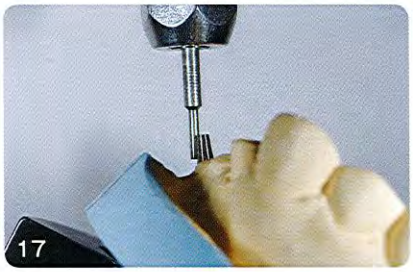



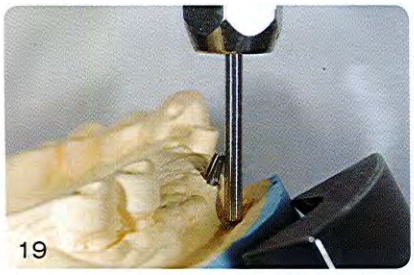

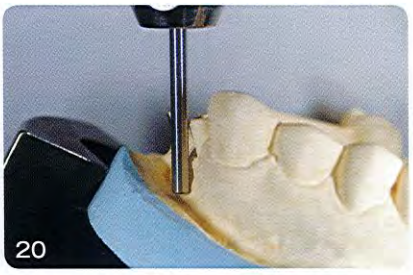

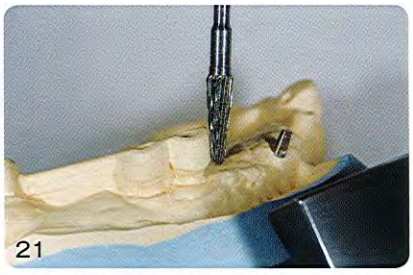

図17～21　2本のインプラントの前方傾斜が著しく，着脱方向が規制されていた（**図17，18**）．インプラントヘッドの先から前庭溝までリリーフされたと推測される（**図19，20**）．臼歯部アバットメントのテーパーは**図21**の着脱方向から付与したものと推測された

図22　**図17，18**が示す2本のインプラントの傾斜を優先して着脱方向とした場合にプラスチッククリップがバーに収まる様子

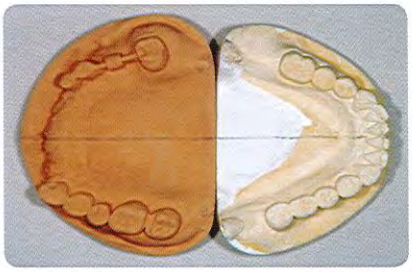

図23　上下顎の規格模型

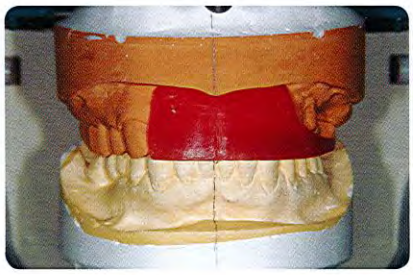

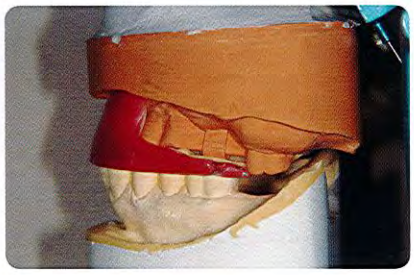

図24～26　同，蠟堤を付けての咬合器装着

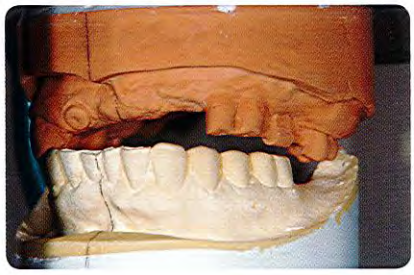

図27～29　同，蠟堤を外した状態

4．新義歯の製作

前述したようにチェアサイドにてテンポラリーインプラントヘッドを撤去し，上顎右側側切歯のヒーリングアバットメントを短いものに変更した．バーには口腔内でトランスファークリップが取り付けられ，その上にメタルハウジングを嵌め込んだ状態で印象採得が行われた（**図23**）．上下顎とも規格模型を製作して咬合器装着を行う（**図24～29**）．

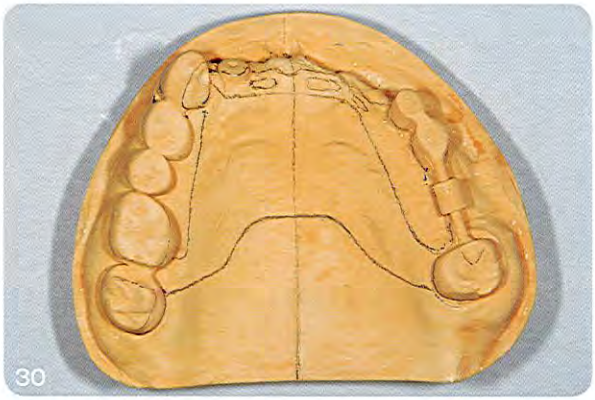

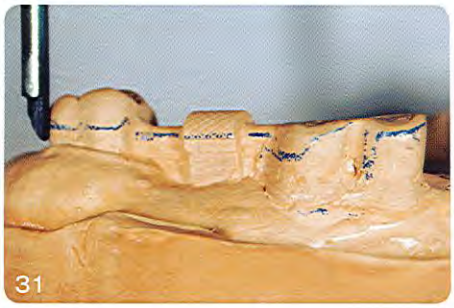

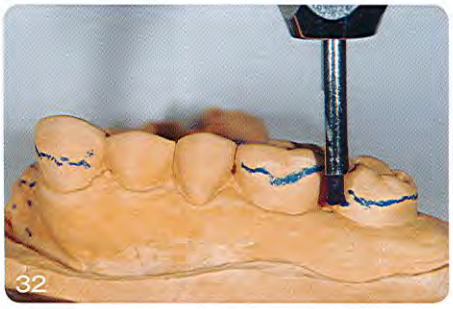

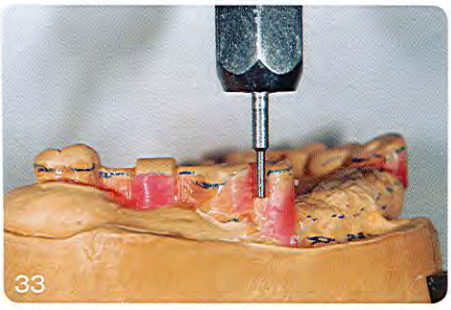

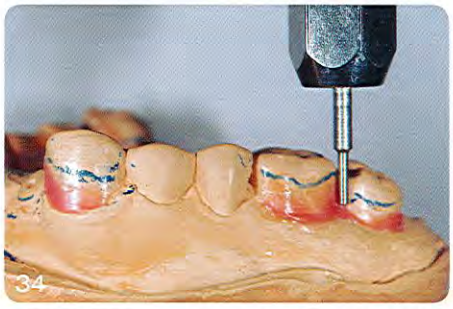

図30～34　歯科医師の指示に従って金属床の設計ラインを模型に印記し，サベヤー上で必要なブロックアウトやワックスリリーフを行う

歯科医師の指示に従って金属床の設計ラインを模型に印記し（**図30**），サベヤー上で必要なブロックアウトやワックスリリーフを行う（**図31～34**）．続いて切歯乳頭や歯槽堤部のリリーフを行い，メタルハウジング部は接着剤が入るスペースとして0.25mmのシートワックスを貼り付けた．

シリコーン印象材で型を採り，耐火模型を製作する（**図35～44**）[5]．咬合面のワックスアップが必要であるため，ワックスリリーフを行ったマスター模型を咬合器に戻し，『プロテシルラボベース』（内外歯材）で咬合採得を行い（**図45**），耐火模型を正確に咬合器に装着し（**図46**），金属床のワックスアップを行った．上顎左側犬歯の位置関係と対合関係を確認し，上顎左側第一小臼歯～第二小臼歯，第一大臼歯のワックスアップ（**図47～50**）を経て，二次埋没の後に鋳造して研磨する（**図51～54**）．模型を咬合器に戻して咬合調整を行う（**図55，56**）．レジン前装部を仕上げ，前歯部の人工歯排列を行う（**図57，58**）．重合・研磨の後にHader Bar・インプラント義歯が完成する（**図59～61**）．

本装置では，患者や家族，介護福祉士が着脱しやすく，メインテナンスがしやすいような配慮が求められた．製作法としては，多少の技術的な違いはあっても従来の部分床義歯製作と変わりはない．印象採得と咬合採得により上下顎関係が決定されたら，そこに安定した咬合を与え，長期的に適切な維持を保てるように製作することが重要である．

5．新義歯完成後の治療推移

チェアサイドで患者の来院ごとに歯ブラシを持参してもらい，口腔衛生の不良を改善するために，患者や付き

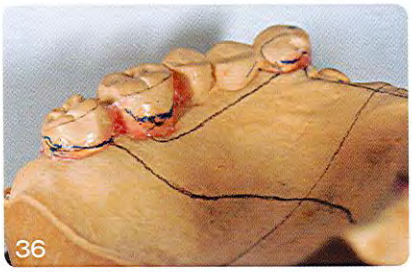

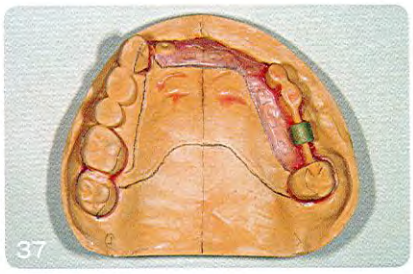

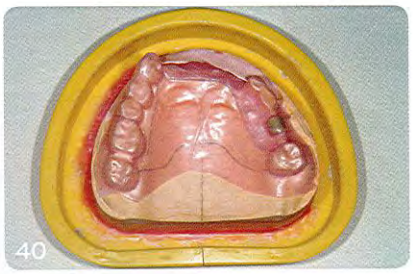

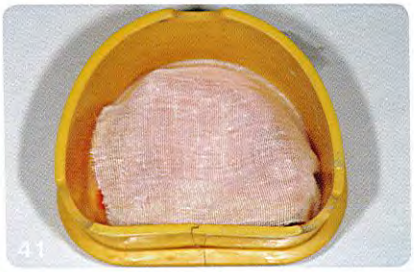

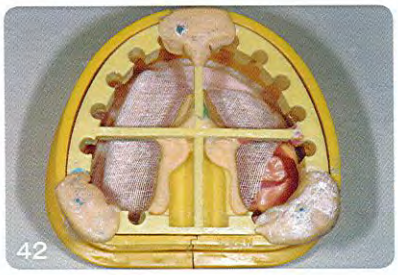

図35～42　切歯乳頭や歯槽堤部のリリーフを行い，メタルハウジング部は接着剤が入るスペースとして0.25mmのシートワックスを圧接する．ガーゼは，ヘビーボディのシリコーンとシリコーン印象材（ヘラホームRS：ヘレウスクルツァージャパン）の結合を強固にする[5]

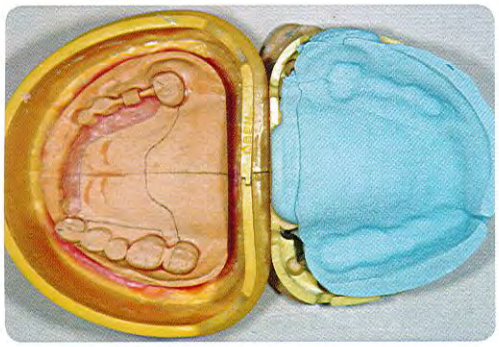


図43，44　シートワックスを取り除き，ヘビーボディシリコーンが十分に硬化した後にヘラホームRSを流して硬化させる[5]



図45　耐火模型の咬合器装着に必要なバイトを採得する

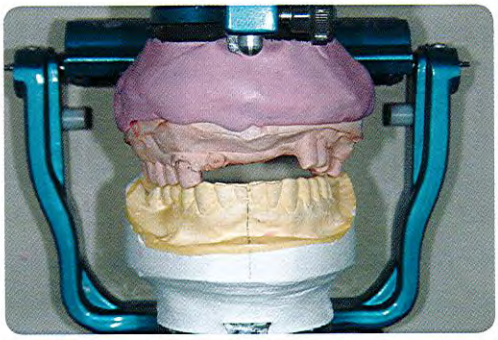

図46　同，咬合器装着

図47～49　金属床と上顎左側第一小臼歯～第二小臼歯，第一大臼歯のワックスアップを行う

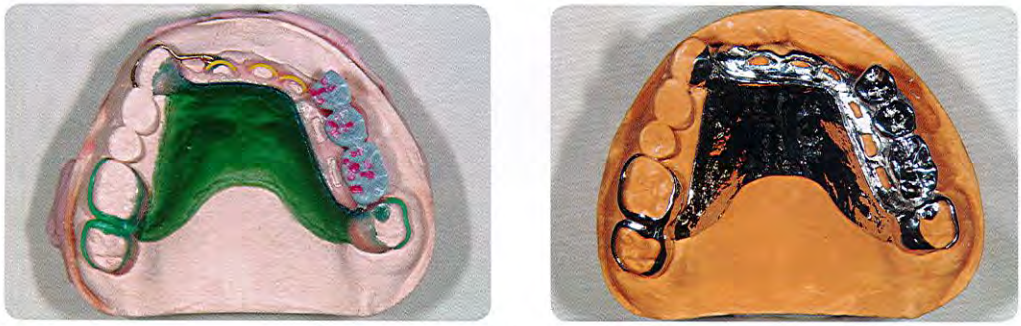

図50，51　ワックスアップの完了と，咬合関係の確認を経て完成した金属床

図52～54　完成した金属床の適合状態

添いの親族の方に，どの部位にプラークが残りやすいのかを確認してもらうなどして口腔衛生指導を行った．

ただ，上顎右側第二大臼歯の根管治療および歯冠修復治療を行い，義歯製作を行っていたところ，仮床試適までが終了した段階で患者が転倒して骨折，他院入院となってしまい，治療が中断してしまった．家族が歯科治療の延期を求めたため，訪問歯科診療は行わず，退院後に義歯装着と調整を行う予定である．

おわりに

栄養管理はすべての疾患治療のうえで共通する基本的医療の一つとみなされており，その重要性が認識されている[3]．義歯の不適合により咀嚼困難となり，食事形態が変化して栄養状態が悪化すると，ADLの低下や感染症の合併，創傷治癒の遅延などを来たすことが知られている[4]．

本症例では患者に糖尿病があり，治療には食事療法があるものの，患者自身がアルコール摂取量を減らせず上手くいかなかった．骨折を繰り返しているので運動療法も不可能である．現状ではインスリンで血糖コントロールを行っているが，経口摂取が困難になると，低血糖を起こす可能性が高くなるため注意が必要である．

患者は義歯の維持が困難で食事量が減少しており，義歯製作を急ぐ必要があったが，変形性膝関節症から歩行がやや困難で，転倒しやすく，前述したように義歯製作の途中で他院に入院してしまった．患者の全身状態を考えると，初診から直ちに義歯製作を行うべきだったかもしれないが，義歯の維持を考えると，歯冠修復処置を先

図55　同，鉤歯への適合状態

図56　上顎左側第一小臼歯～同第二小臼歯の咬合調整

図57　同，対合歯の状態

図58，59　蠟義歯の完成

図60，61　重合を行い完成したパーシャルデンチャー

に行うのはやむを得ない選択だったと思われる．

糖尿病の合併症に易感染があり，感染源としては口腔内から感染を起こしやすいため，口腔衛生指導は非常に重要である．

患者は現在より全身状態がよい時にインプラント治療を受けていたが，高齢者特有の全身状態の変化により，以前のように歯科への通院ができなくなり，口腔衛生不良となりやすい状態であった．今後は患者家族と十分なコミュニケーションを図り，口腔衛生指導を続けていく必要がある．また，全身状態の悪化や骨折などで通院が困難となった場合は，訪問歯科診療にて支援していくことが，われわれ歯科医療従事者の責務であると筆者らは考えている．

（木下）本稿執筆の機会を与えて下さった堤　嵩詞氏（兵庫県芦屋市／PTDLABO），また快く症例をご提供いただき，執筆をご承諾くださった眞武先生に，この場を借りて深謝の意を表します．患者がアクシデントに見舞われたことで，本来の執筆目的である，新義歯の口腔内装着時の状態や予後を報告することが叶わなかったが，本稿が読者諸氏の臨床に何らかの一助となれば幸いです．

参考文献

1）右近晋一 ほか：バーアタッチメントを用いたオーバーデンチャーの臨床結果とその物性．補綴誌，**45**（6），2001.
2）右近晋一 ほか：Hader Barを用いた部分床義歯の臨床結果とその改善方法．補綴誌，**46**・107回特別号，2002.
3）中野栄二：プレアルブミン．日臨，**53**：186～188，1995.
4）東口髙志，伊藤彰博，飯田俊雄 ほか：栄養パラメーター測定の意義．臨検，**9**：935～943，2004.
5）秋山公男，小野寺保夫：パーシャル・パラレル・ミリングの技工操作―コバルト・クロム鋳造床の適合制度―．QDT，**25**（4），2000.

Reviewer's Eye

多種の条件を考慮すべきパーシャルデンチャーにどこからアプローチすべきか

堤　嵩詞　Takashi Tsutsumi
PTDLABO（兵庫県芦屋市）

支持力とは義歯において咬合力や咀嚼力を受け止める力であり，これが十分に発揮されればよく噛める．維持力とは義歯が外れようとする力に対する抵抗であり，これが十分に発揮されれば安心して食べたり話したりできる．すなわち力の方向や大きさを表すベクトルが逆方向，相反する関係にあるのが維持力と支持力ということになる．総義歯ではこの相反する力を粘膜（面）と義歯床との関係で得るが，部分床義歯（パーシャルデンチャー）では粘膜と義歯床との関係に加えて，残存歯やインプラントが加わる．これはある面では確実性が増すといえるが，支持力に関しては，総義歯であれば力を受ける粘膜面各部の被圧変位量を義歯床内面でのリリーフ量で調整し，最大咬合力（咀嚼力）が発生した時点で床下粘膜すべてが均等に圧負担できるように調整することであった．この数値的な目安としては，適切な義歯床面積が得られていれば平均0.2mmの沈下量とされているが，臨床的には片側咀嚼が行われることやフラビー状の軟らかい粘膜もあるので，0.5mm程度の沈下も考慮して対応されている．

部分床義歯においては歯の歯根膜の生理的（健康体）な沈下量は0.05～0.08mmとされ，インプラントでは歯槽骨や顎骨と接合されているから，その量は0に近いのではないだろうか．このようにみると，部分床義歯の難しさの一端が理解できる．

さらには咬合力も咀嚼力も上下顎が噛み合うことで発生する力であり，咀嚼力では歯と歯あるいは人工歯と人工歯の間に食品が介在する（挟まる）ことになり，上下顎の組み合わせ（対合関係）も重要なファクター（要素）となる．特に天然歯対天然歯，人工歯対人工歯のようにほぼ同等の支持力や条件であれば，その圧力の負担に大きな問題は発生しないようであるが，人工歯と天然歯であったり，人工歯とインプラントであったりすると，そこで発生する力を十分に考慮して対応しておかなければ，負担能力の小さい側に経年的にダメージが加わることとなる．歯やインプラントを受け止める義歯の顎堤が，他の部位に比較して異常に大きな吸収をしているという状態を，日常臨床で頻繁に経験する読者も多いと思われる．

部分床義歯では痛くなくよく噛めるということ以上に，「現状の口腔内をいかに安全に維持し保つことができるか」というテーマが，最重要である．

歯科技工物や補綴物に関しては歯科医師が診査・診断に基づいて設計を行い，歯科技工士がその指示に従って製作するという制度が日本にはあり，筆者は常々「歯科技工士でよかった」と思っている．それほどに義歯の設計は難しく重要であり，歯科医師の業の重さと大変さを感じる．そのような現状でも歯科医師から臨床における技工物製作でのアドバイスを求められたならば，その与えられた情報の中でいくつかの提案をしなければならないので，一つのアプローチの方法を示しておく．

やはり噛むための道具であるから，どこでどのように噛んでいるか，そしてこれまではどうであったか，現状はどういう状況であるか，担当の歯科医師の考え方と患者の主訴やニーズを知らせてもらう必要がある．対合歯もなく，欠損部や残存歯の状況のみで近心レストで維持力は遠心に……といったワンパターンの対応はできるだけ避けるべきである．

フェイスボウトランスファーを行うのが理想ではあるが，とにかく模型を咬合器に装着する．ここで重要なことは，現義歯が装着されている模型と義歯を装着していない模型とを同じ位置関係で装着することである．こうすることで，上下顎に義歯を装着していれば4つの組み合わせの対顎関係を観ることができる．すなわち「現義歯装着の上下顎」「義歯未装着の上下顎」「上顎未装着の下顎義歯装着」「上顎義歯装着の下顎義歯未装着」の組み合わせである．この組み合わせを観ながら，今の主咀嚼部位，どこでどのように噛んでいるかという情報と重ね合わせることで，なぜここで噛むのか，それは残存歯があるからか，その直上か後か前か，対合は天然歯か義歯か，それぞれの骨植はどうか，対合が義歯である場合には，その顎堤の状況はどうか，健全な顎堤であるか，それとも吸収が大きく進行しているか……などを観るようにしている．

部分床義歯では歯の感覚が生理的に優先される傾向があり，噛みやすいところ，噛みたいところへ顎を移動させ，いわゆる習慣的な顎位を作ってしまっている場合が多く，顆頭安定位から大きく変位した下顎位で噛んでいる場合がある．安静位やリラックスした時と大きく下顎位が違っている場合もあり，要注意である．さらには前述の４つの上下顎の組み合わせの一つになるが，自身の歯のある対顎に全く歯が存在しておらずに残存歯が偏在している症例，いわゆるすれ違いの対顎関係となっている場合はさらなる難しさが加わり，ある意味で予測不可能ともいえる．この場合は一つひとつの工程において口腔内で十分な確認をしながら，ステップバイステップで臨機応変に進めていく必要がある．部分床義歯にはさまざまな症例があり，まさにケースバイケースであるが，まずは欠損部の支持力，そして残存歯の支持力という順序で考えることになるのではと筆者は思う．

今回の症例では義歯の装着方向とその維持力に対する問題提起がなされているが，これも非常に重要であり，支台歯がテレスコープやコーヌス，あるいはアタッチメントの場合とミリングでガイドプレーンやグルーブが形成されたクラスプワーク，天然歯などが支台のクラスプワーク，根面板へのボールアタッチメントやマグネットなど多くの考え方や装置がある．装着方向も一方向のみ，ある角度での規制，回転の組み合わせ，自由度ありと多様な前提条件がある．さらに部分床義歯においてはこれら残存歯の植立方向に対して大きなアンダーカットを有する顎堤も組み合わさることになるので，残存歯と支台装置と顎堤とを十分にサベイングして装着方向を決定する必要がある．そこでは維持力を発現させる部位やその数，そして維持力の強さなどを，それぞれの症例で生じるであろう義歯の脱離力を想定して付与する．クラスプの維持力は，設計して与えた力を義歯製作後に強くすることは不可能であるが，弱くすることは可能であるので，そのことを踏まえて製作するとよい（Fig.A ～ D）．

Fig.A　6 5 4|4 5 支台のコーヌスにて部分床義歯となる症例

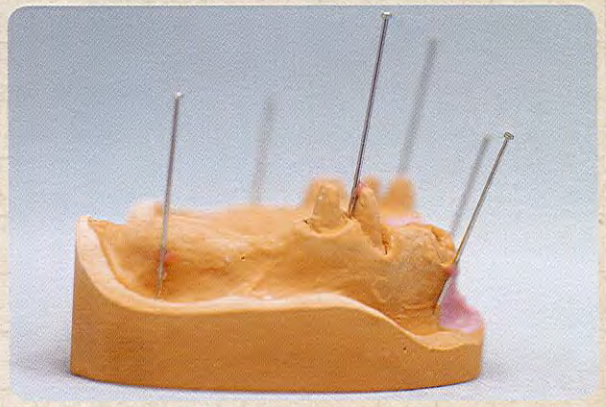

Fig.B　3 2 1|1 2 3 唇側と|7 8 相当部の頬側に大きなアンダーカットがあり，着脱方向の設定が難しい

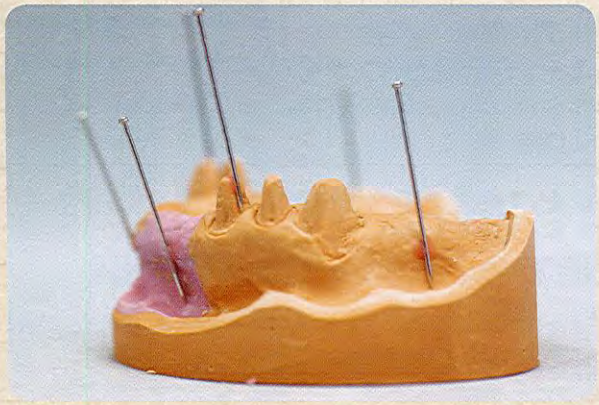

Fig.C　右側は支台の方向とアンダーカット方向への余裕はある

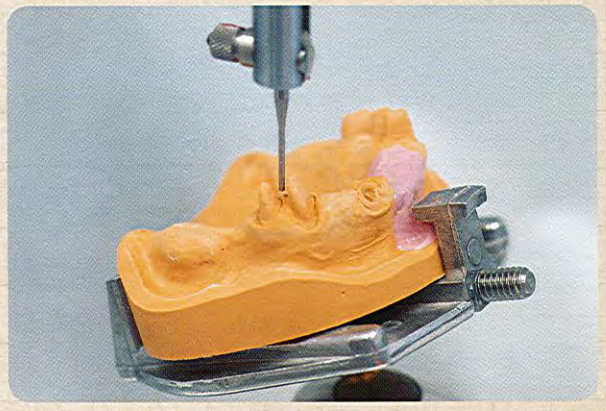

Fig.D　左側は特に|4 の歯軸方向に難しさが残る．さらに|7 8 相当部のアンダーカットも組み合わさるので要注意である