臨床講座

十人十色の総義歯製作

第2回　具体的判断基準に基づく高齢障害者への総義歯製作

福岡リハビリテーション病院歯科部障害者歯科（福岡市西区）
平塚正雄

福重歯研（福岡市西区）
木下淳一朗

Reviewer
堤　嵩詞（兵庫県芦屋市・PTDLABO）

歯　科　技　工
The International Journal of Dental Technology
第36巻　第2号　別刷
平成20年2月1日発行

十人十色（じゅうにんといろ）の総義歯製作

Practice & Lecture / Clinical case presentations of complete denture treatment and procedure by so many pairs of dentists and dental technicians, so many way.

第2回　具体的判断基準に基づく高齢障害者への総義歯製作

Clinicside：平塚正雄
Dr.Masao Hiratsuka
福岡リハビリテーション病院歯科部障害者歯科
〒819-8551
福岡市西区野方 7-770
Tel. 092-812-1555

Laboside：木下淳一朗
Jun-ichiro Kinoshita
福重歯研
〒819-0001
福岡市西区小戸 5-6-27
Tel. 092-883-8797

Introduction　高齢障害者のリハビリテーションにおける口腔機能回復の重要性――by Dr. 平塚

わが国は世界最長寿を享受し，今後も急速な人口の高齢化が進むことが予測されている．高齢者が最後まで元気で，健康な生涯を送れることは，個人にとっても，社会にとっても，きわめて重要な課題である．このような課題を克服するために，わが国では，可能な限り要介護状態にならないようにする「介護予防」や「要介護になっても自立を促す」ためのリハビリテーションの充実が最重要の課題となっている[1～3]．

リハビリテーション医療や介護の現場では，このような課題を克服するために，リハビリテーションが年中無休のタイムスケジュールで取り組まれている．そして，リハビリテーションの効果を最大限に発揮するためには，栄養と運動のバランスが不可欠であることから，低栄養の改善に対する取り組みが，医療・介護の現場において積極的に展開されている[4～6]．

近年，肥満や高脂血症などのメタボリックシンドロームと運動不足が原因となる過栄養などが注目されているが，高齢障害者においては，低栄養の状態に陥っていることが非常に多い．この要因には，運動量低下による食欲の低下や消化管蠕動運動の低下，消化液分泌量の減少，さらには口腔機能の低下などが挙げられる．すなわち，咀嚼や嚥下機能の低下，唾液分泌量の減少，味覚障害などが，高齢障害者の低栄養に関連しているのである．

高齢障害者の低栄養状態は，日常生活動作を低下させ，体重減少を招き，骨格筋の筋肉量や筋力も低下させ，これらがさらなる悪循環を引き起こし，低栄養状態はさらに悪化して，免疫機能の低下や易感染性を招いてしまう．その結果，基礎疾患以外の合併症は増加し，誤嚥性肺炎などの発症により，生命予後を悪化させてしまう[4]．これらの悪循環を改善するためには，適切な栄養療法と運動療法が必要になる．

今日の高齢障害者医療や介護において，充実したリハビリテーション効果を得るためには，歯科医療従事者の積極的なアプローチが必要とされており，障害のある高齢者に対して，可能な限り「口からおいしく食べられる」環境，つまり「安定した摂食・嚥下機能」を提供することが，今日のわれわれ歯科医療従事者に与えられた大きな責務になっている．

症例概要

今回提示する症例は，某リハビリテーション病院へ通所リハビリテーションに通っている陳旧性脳梗塞の患者で，運動性失語症のためにコミュニケーションがやや困難な要介護者である．

患　者：91 歳の女性．

主　訴：上下義歯破損のため新義歯製作希望．

病　歴：陳旧性脳梗塞，慢性心不全，高血圧症，気管支喘息，胃炎，不眠症．

服用薬剤：心不全治療薬，降圧剤，気管支喘息治療薬，胃炎治療薬，不眠症治療薬，その他 3 種類．

現　症：脳梗塞後遺症による軽度の右側片麻痺を認め，歩行は杖歩行が可能である．右手指には軽度の運動麻痺があり，義歯の着脱には左手を使用し，食事には右手でスプーンを用いている．

口腔・顔面領域では，右側顔面神経麻痺が原因と思われる右側口角の軽度の下垂を認める（1）．舌後方部の挙上が弱く，食塊の送り込みがやや不良なため，食事時間が長くなるようであるが，摂取量に問題はなく，栄養状態の指標であるアルブミン値も特に問題ない．顎堤粘膜では，切歯乳頭を中心とした上顎歯槽堤粘膜の乾燥（2，3）と舌後方部の舌苔付着を認めた．

舌後方部の挙上力低下は，脳梗塞による直接的な原因ではなく，失語症というコミュニケーション障害が引き金となり，他人との会話が減り，発音するための舌運動量が減少し，舌後方部の挙上不良を引き起こしたものと考えられた．口腔粘膜の乾燥の原因は，口腔乾燥を引き起こす薬剤を多数服用していたことや，会話不足による口腔全体の運動機能低下が要因と考えられた．

新義歯製作に至るまでの口腔機能のリハビリテーション

本症例のような患者の脳卒中後遺症には，脳損傷と直接関連する片麻痺などの後遺症以外に，二次的な障害として過度の安静や不動により生じる廃用症候群がある．一般的に知られている廃用症候群には，関節拘縮，筋拘縮，褥瘡，心肺機能低下，起立性低血圧などがある[1]．脳卒中リハビリテーションは，このような廃用症候群を予防するために実施されていると言っても過言ではない．活動性の低下による廃用性変化は，口腔領域にも発症し，本症例はその代表例である．

口腔の廃用性変化には，唾液分泌量の低下や口腔粘膜の感覚異常，さらには口腔運動機能の障害などが観察されるが，これらは摂食・嚥下機能障害の原因になりやすい．口腔粘膜が乾燥すると口腔内の感覚機能は低下し，この感覚機能の低下は，口腔の運動機能障害を引き起こすことになる．今回の症例は，失語症というコミュニケーションの障害から会話不足となり，舌後方部の運動不良を中心とした口腔機能の低下と服用薬剤の副作用が加わり，口腔乾燥を引き起こしたものであった．したがって，新しい上下顎総義歯製作を着手するにあたり，「口腔乾燥の改善」と「舌の運動機能強化」を中心とした口腔リハビリテー

1．義歯非装着時の口元．右側顔面神経麻痺が原因と思われる右側口角の下垂が認められる

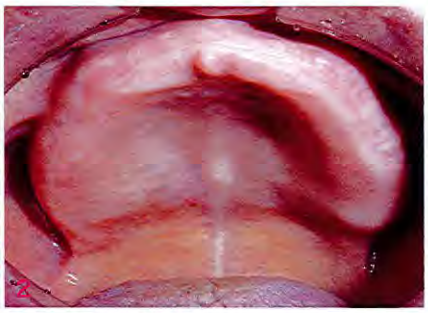

2，3．顎堤粘膜と舌の状態．上顎歯槽堤粘膜の乾燥と，舌のやや右側（麻痺側）への偏位が認められる

ションのプログラムを計画した.

「口腔乾燥の改善」プログラムでは，顔面表情筋，耳下腺，顎下腺，舌下腺の手指によるマッサージと口腔湿潤剤を併用した指による口腔粘膜・歯肉マッサージをそれぞれ1日3回（各5分程度），食前に行うように指導した.「舌の運動機能強化」プログラムでは，発音の「パ行・タ行・カ行・ガ行」の発音訓練（3分）の実施後，舌のストレッチ体操と舌後方部をスプーンで上から押し，その力に逆らってスプーンを押し返し，舌後方部をそのまま持ち上げた状態で5秒程度維持させる機能訓練[8]を5回繰り返し行うように説明し，「口腔乾燥の改善」プログラムとセットで1日3回，食前に行うように指導した.

これらのプログラムを1カ月間実施したところ，舌後方部の挙上力は改善したが，口腔乾燥は満足できるほどの改善が得られなかったことから，口腔乾燥に対しては口腔湿潤剤による口腔粘膜の保湿を継続しながら，新義歯製作に着手することになった.

Labo Procedure 症例を正しくとらえる＝“判断基準”作りのためのラボワーク── by Mr. 木下

ラボサイドでは，歯科医師から依頼を受け，技工物を製作していくわけだが，咬合の再構築を必要とする場合などにおいては，症例に潜在する多くの検討すべき困難な課題が山積しており，基準や具体性が伴わない単なる手探りの試行錯誤の製作を行っていては，患者のニーズに応えられないばかりか，歯科医院，歯科技工所，そして特に患者にとっては許容できない多大なリスクを招くことになる. そこでここでは総義歯製作における具体的な判断基準を整理しておきたい.

堤　嵩詞氏は，「歯科医師と同じ基準をもって模型を観察し技工物を製作することは，コミュニケーションを円滑にするとともに技術の環を強固に正しく結びつけていくことになる」と述べている. そして“無歯顎規格模型”を製作することを提案し，その基準を，縦・横・高さの座標を三次元的にとらえた解剖学的平均値により，明快で簡単かつ合理的に示している. 堤氏は一方で，60カ所にも及ぶ情報，そして潜在する課題を瞬時に見てとり，感覚的な判断力によりその総義歯製作が成功するかどうかを直観力として見きわめることも，また大切なトレーニングであると述べている.

模型への機能的正中線の正確な印記（4～13）

判断基準を作るための基本作業として，まず，模型に解剖学的指標（アナトミカルランドマーク）と排列基準線を印記する（上顎：口蓋縫線・切歯乳頭・第一横口蓋ヒダ・口蓋小窩・翼突下顎ヒダ・口腔前庭最深部・舌側歯肉縁残痕・その他各小帯. 下顎：臼後三角［レトロモラーパッド］・舌小帯・顎舌骨筋線・歯

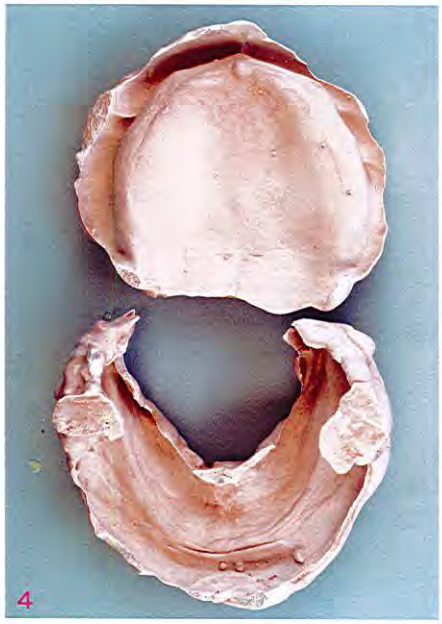

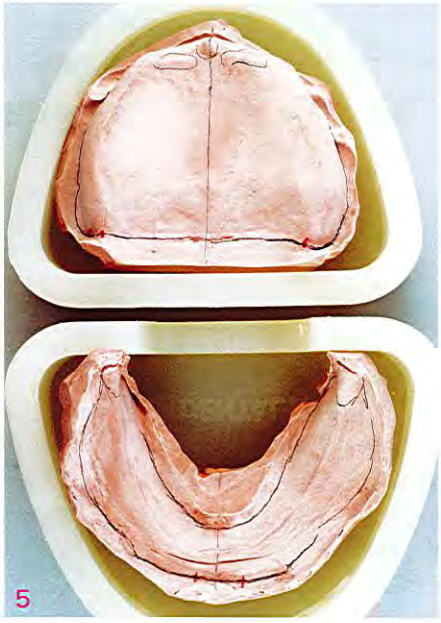

4. 印象模型

5. 内寸が規格模型の寸法でできているボクシングフォーマー

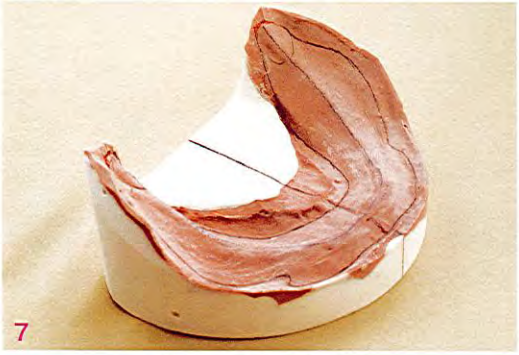

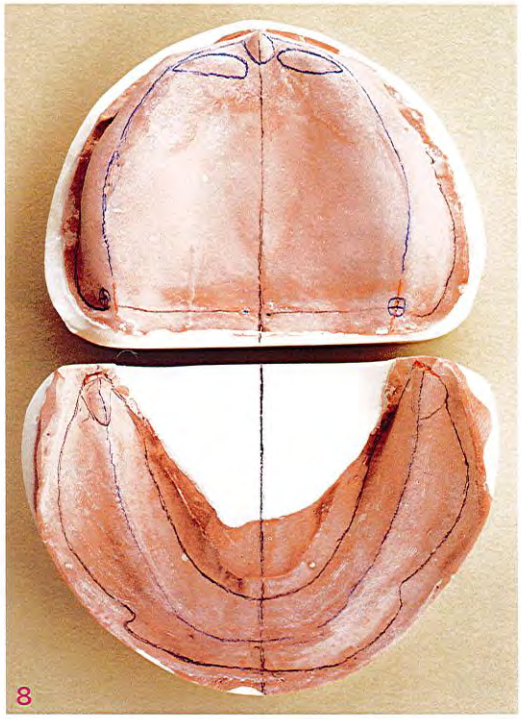

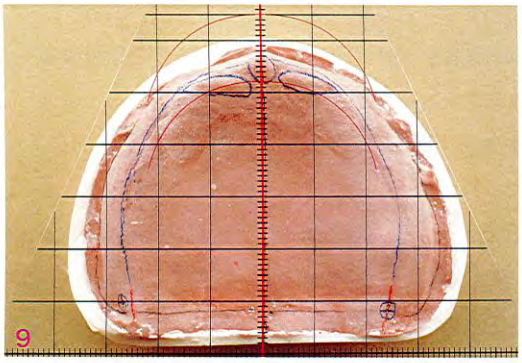

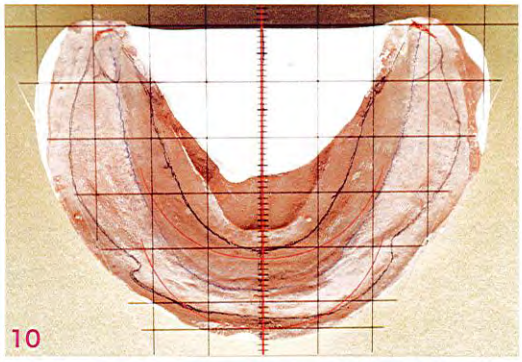

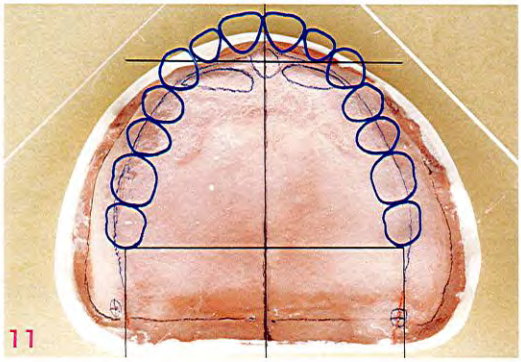

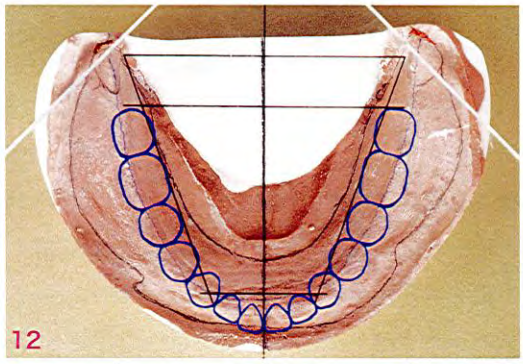

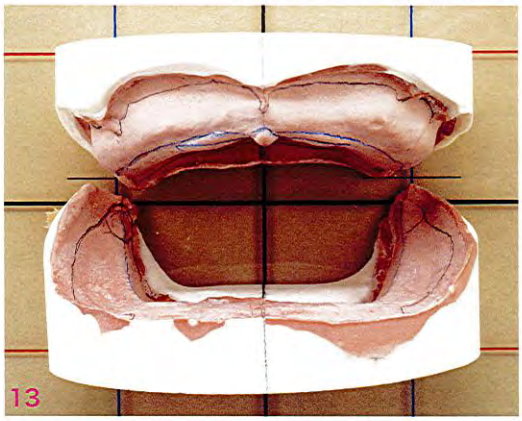

6～8. 上下顎模型

9, 10. プラスチックサベヤーで模型の左右対称性などを確認

11, 12. セットアップガイドを用いて人工歯排列位置のシミュレーションを行う．顎堤が標準よりも大きいことがよくわかる

13. プラスチックサベヤーでの確認



14. Shilla Ⅰ基底盤上での４カ所にユーティリティワックスを固着し，上盤・下盤の正中溝と模型正中線の３線が合致するよう行う

15. ２本の正中評価羅針を活用し，正中線を正確に合わせる

16. 口蓋骨水平板相当部に正中線から，左右 12mm の位置を決めて同高点として模型を位置付ける

17, 18. ハミュラーノッチ部に左右同高を求めてマークを入れておく

19. 水平評価羅針を抜き取り，同じ長さであることを確認する

槽頂線・口腔前庭最深部・口腔底最深部・その他小帯）．これら印記する解剖学的指標には，正中基準要素が多く存在し，なかでも特に注視しなければならないのが正中線である．

模型上に上手に機能的正中線を印記するには，先ほどマークした正中基準要素の線上を，鉛筆またはシャープペンシルを用いて，力を抜いて，小刻みに前後させ直線となるようにする．まっすぐ正確に引けたか，トレーシングプレート（PTDC）などで確認することをお勧めする．さらに，アナトミカルランドマークにプラスチックサベヤー（PTDLABO）などをあてがえば，正中・咬合平面基準線の観察，ならびに顎堤吸収の具合やシンメトリー性，そして人工歯排列位置の全体的なイメージを描くことも可能である．

/// 正中矢状面の分析（14～27）

ここで，正中矢状面分析器 Shilla Ⅰ（ハーマンズ）を使い，正中矢状面の分析を行う方法を紹介する．

まず，正中線を印記した模型を，Shilla Ⅰの基底盤中央にユーティリティワックスで仮固定し，正中線を下盤の正中溝に合わせる．一致しない場合は正中基準要素を再度見直し，修正を行う．模型の正中線と正中溝が一致し，正中線が直線に見えれば，正しい機能的正中線と言える．また，その模型に対向する面が水平面である．しかし，見る視点によって常に異なるので一定の評価が難しい．したがって，正中線を介して模型を左右同じ高さに位置づける必要がある．一般には，咬合平面を設定する基準点となる左右のハミュラーノッチに同高を求めることが多い．しかし，ときには後天的な影響を受けていたり，印象が正しく再現されていなかったりで，同高に誤差が生じる場合があるので，比較的そうした影響が少ない口蓋骨水平板・犬歯根尖相当部・大臼歯根尖相当部など加えて精査し，ハミュラーノッチ相当部に左右同高を求めていく．

まず，Shilla Ⅰの基底盤正中溝，模型正中線，上盤正中溝を一致させる．次に，口蓋骨水平板相当部に，正中から 12mm の位置に左右の水平位評価羅針を下ろし，同じ長さになるよう模型を適正に設置する．口蓋骨水平板相当部での計測が困難な場合や，大きな高低差が生じる場合には，正中基準要素を再度比較・

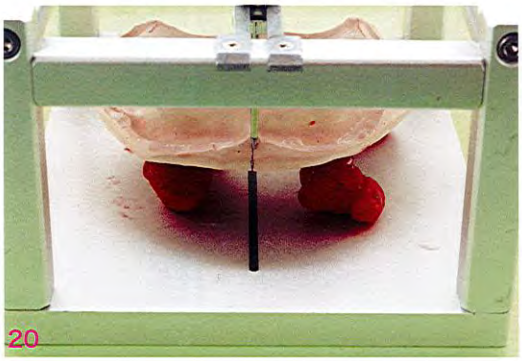





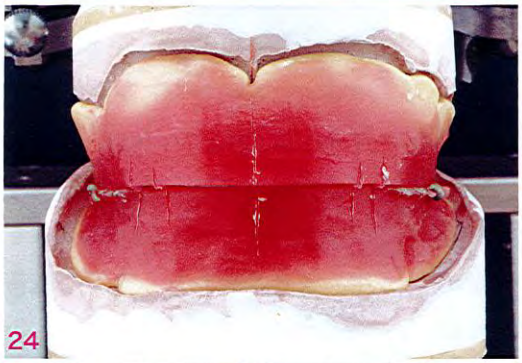

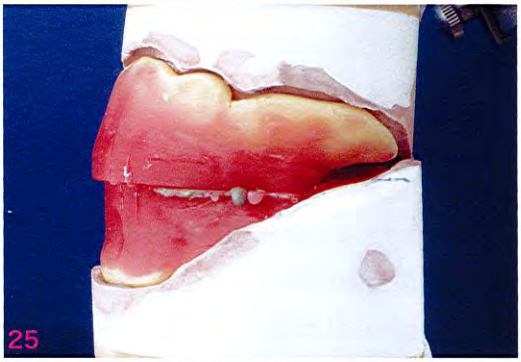

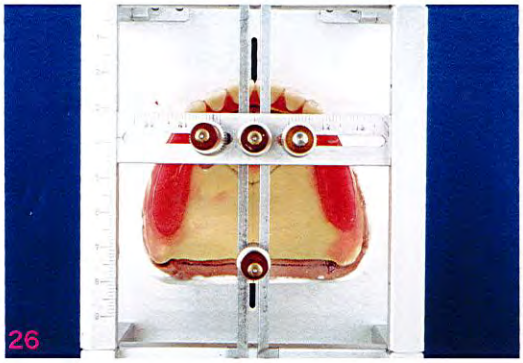

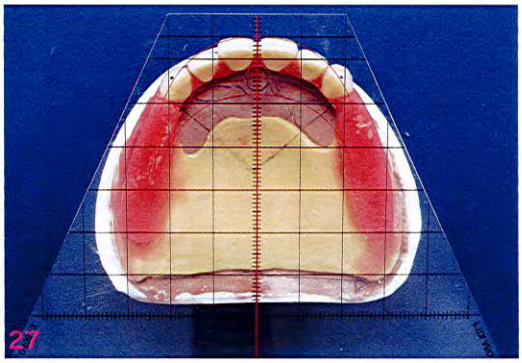

20, 21. 正中評価羅針を模型前面・後面に移し，正中線を延長し印記する

22, 23. 咬合堤

24, 25. 咬合器装着

26. Shilla Ⅰの正中線羅針を移動させ，切歯乳頭部や第一横口蓋皺襞などから前歯部の排列の参考にする

27. 定規（PTDLABO）による左右対称性の確認

28～30. 人工歯排列完成

検討する必要がある．正しく設置が行われたら，同高のマークを入れる．最後に，模型の前面と後面に正中評価羅針を下ろし，正中線を延長・記入し正中矢状面とする．

本症例における模型観察

本症例の上顎は，顎は大きく顎堤は幅広い．吸収状態は良好で，口蓋は浅く臼歯部歯槽堤の断面形態はU字形を成す．一方で，歯肉頬移行部が高位にあるので，義歯の維持には有利である．加えて，切歯乳頭や第一横口蓋ヒダ付近にわずかに退縮が見られるものの，歯槽堤底頬側にわずかなアンダーカットを有するので，義歯の維持が期待できると予測できる．舌側歯肉縁残痕も顕著に残っているが，人工歯排列位置の許容範囲は大きいと考えられる．さらに，模型後縁の目安となる口蓋小窩，ハミュラーノッチ（鉤切痕）も明確に印象されている．

下顎の歯槽堤は，レトロモラーパッドからほぼ左右対称に前歯部に向かい緩やかに傾斜している．断面は扁平形であるが歯槽頂は尾根を思わせるような形を有し，頬舌的に幅広い，左右の高い位置に頬棚が存在し舌側傾斜しており，第一小臼歯から前歯部にかけて斜度が落ち，その高さはなくなる．レトロモラーパッド・頬棚・顎舌骨筋線が明確に印象されており床辺縁の位置は自動的に決定される．一方，第一小臼歯から前歯部の垂直的な吸収は認められるが，唇・舌・歯肉頬移行部がはっきりしているので，これもまた床辺縁の位置の決定は容易である．顎堤のアンダーカットなどの機械的な維持力は期待できないが，舌の運動などをうまく取り込んでデンチャースペースに調和させるとよい結果になると思われる．

歯槽頂が馬蹄形に，ほぼ一つの線で走り，形も特徴的である．その線が，下顎の人工歯排列基準の参考になるので非常にわかりやすい．しかしそれと同時に，矢状面観からわかるように，上下顎とも坂を下るかのように徐々に前方傾斜している．したがって人工歯排列においては，咬合圧をいかに顎堤に与え，支持するかの配慮が必要と考えられる．

規格模型の製作

規格模型の具体的な製作に移る．上顎では，前方の基準は中切歯根尖相当部から8mm，後方の基準はハミュラーノッチ相当部（翼突下顎縫線起始部）マークから25mm，下顎では，前方の基準は中切歯根尖相当部から12mm，後方の基準はレトロモラーパッド上縁から30mmになるよう模型基底面をトリマーで削る．

次に，その模型基底面と垂直に模型側面を削る．そのとき，機能的正中線を基準に，左右対称となるよう心がけなければならない．なお，内寸がこれらの寸法でできているボクシングフォーマー（デンタルエイド）を利用すれば，余分な石膏の削除量が少なく短時間で作業が終わる．また，上下規格顎模型をプラスチックサベヤーの規格模型基準線上に合わせ見たところ，上顎大臼歯部付近の歯槽堤が仮想咬合平面に接近していると判断し，ハミュラーノッチ相当部マークから23mmに模型基底面を修正した．

咬合堤の製作（22～25）

基礎床は，咬合採得および人工歯排列に加え，ゴシックアーチトレーシングや印象採得に利用することも考えられるので，その用途を考慮し製作しなければ

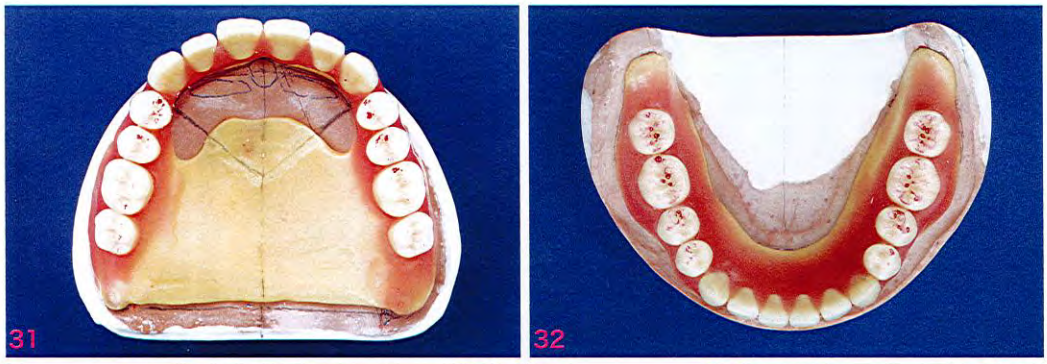

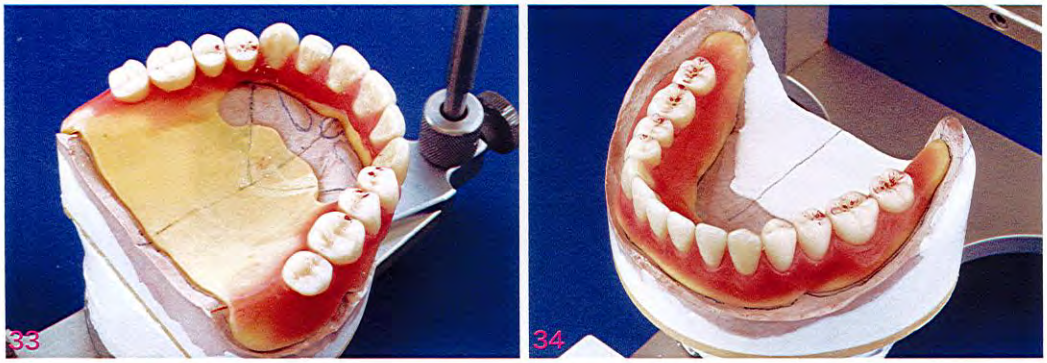

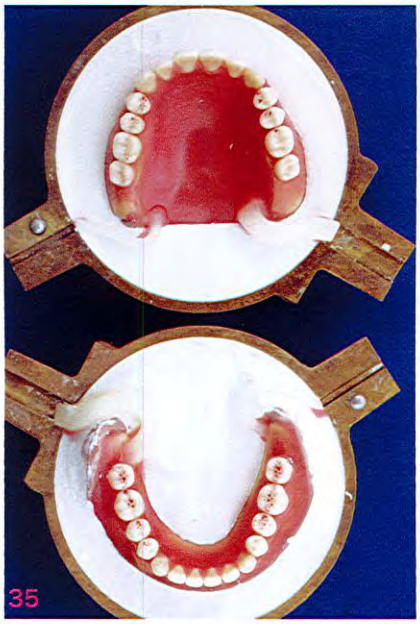

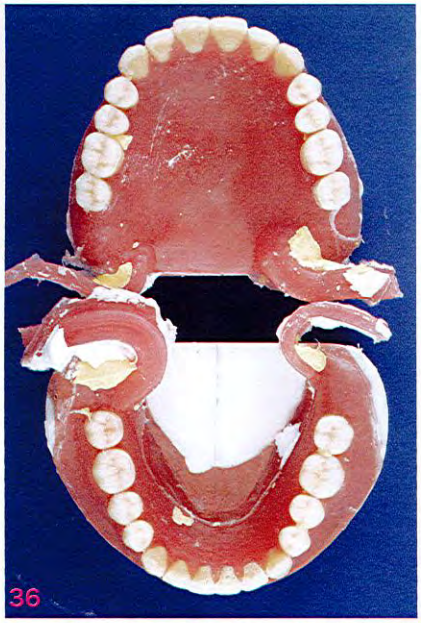

31～34. 中心咬合位のチェック

35, 36. 埋没重合（本症例はパラジェットで行った）

37. 重合収縮のチェック

38. 中心咬合位のチェック．ワックスデンチャーとほぼ変わりはなかった

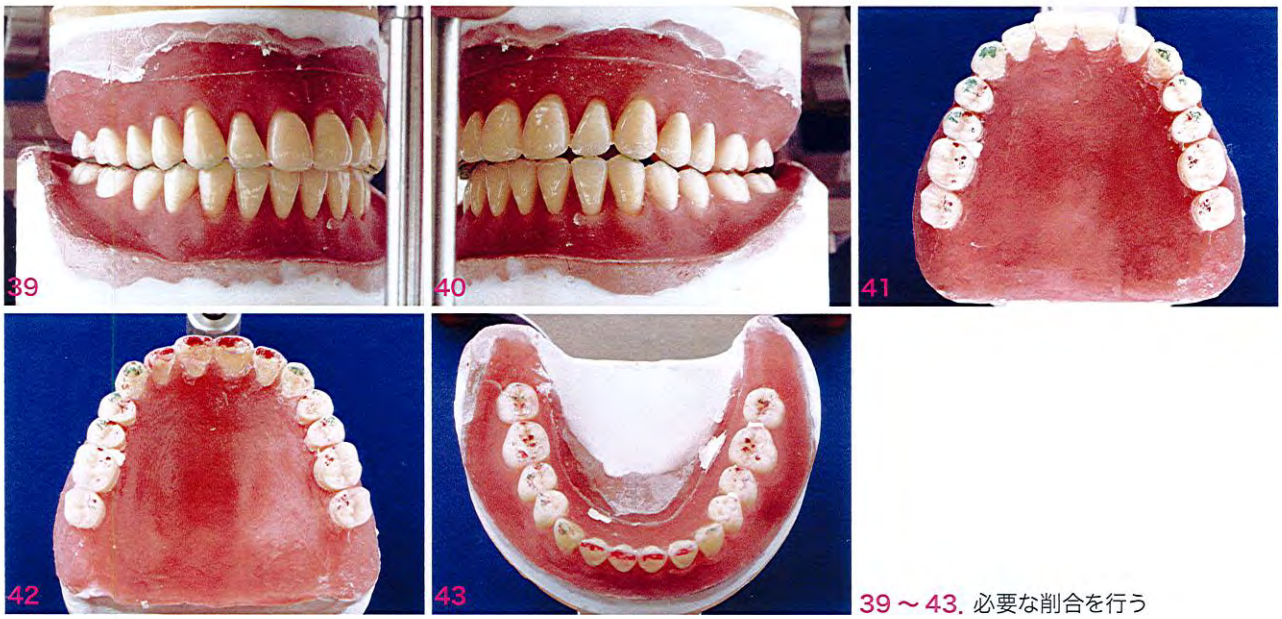

39～43. 必要な削合を行う

44～47. 完成した高齢障害者の義歯

ならない．

いずれにせよ，過不足のない辺縁と，それらの作業に耐える強度を確保する最低限の厚みが必要であり，顎堤の吸収を観察して舌感を損なわない形状を与える．すなわち，口腔内や咬合器上で維持・安定性のある適合のよい基礎床が求められる．

咬合堤は，解剖学的な指標から模型を正確に分析し，数十ミクロン単位で喪失した歯牙の植立位置をもとに，人工歯排列位置を咬合堤に記録する製作方法もあるが，筆者は標準規格の歯列弓と歯冠幅径・長径を再現したワックスリム（リムフォーム；PTDLABO）に，平均値的な数値を与え製作している．なぜなら，歯科医師により，顔貌などの調和をもとに前歯切縁の形態が与えられ，また，水平かつ矢状的咬合平面の修正が行われる．加えて，咬合高径と同時に前後・左右の下顎位が設定される．さらに，顎間関係が決まれば，さまざまな要因をもとに，多角的・前方位的に分析し，その結果に基づいて一歯一歯の人工歯排列の作業を進めていくからであり，筆者は咬合堤を“領域”，つまり“ゾーン”として位置付けている．

以上のような咬合堤に基づき人工歯排列・重合・削合調整（26～43）を経て製作した上下顎総義歯を44～47に示す．

Focus on Something Special　患者の障害・日常生活動作を反映する義歯製作 ―― by Dr. 平塚

上下総義歯完成後は，口腔乾燥による義歯床下粘膜の疼痛に対する義歯内面の調整を数回行ったが，その後は口腔粘膜保湿剤の適宜使用により，装着後の問題もなく経過している（48）．

高齢障害者の義歯製作では，脳卒中などの後遺症や口腔領域の廃用により，日常生活上の配慮を必要とする症例も多くみられる．たとえば，脳卒中後遺症で右利きの患者が右片麻痺になれば，利き手でない左手のみで歯を磨いたり，義歯着脱を行うことになる．特に，義歯を外すときに利き手でない手指で義歯を外す場合には，苦労せずに義歯が外せるような配慮，つまりその患者の手指の動きを考慮した義歯形態にする必要がある．また，舌の動きが悪く，食塊形成や食塊の移送が難しい症例では，上顎義歯の口蓋床の厚みを舌挙上の程度に合わせることも重要である．また，義歯に氏名や義歯製作日を付与しておくことで，入院先の病院や入所施設において，義歯紛失の予防に役立つことも多い．

このように，介護を必要とする高齢障害者の義歯製作では，歯科医師と歯科技工士が患者の障害と日常生活動作についての情報を十分に共有し，義歯を使用する場合の生活上の不便さや不利益が生じないように，歯科医療サービスを提供していくことが重要と思われる．

48

48．義歯装着後の定期検診．患者の義歯の具合を尋ね，その際の発語状況から口唇・舌・軟口蓋を構成する筋力の低下による構音機能の変化についても確認する

参考文献

1）辻　哲也，里宇明元：老化と廃用 総論．総合リハ，**34**（7）：623～628，2006．
2）辻　一郎：介護予防と廃用症候群モデル．総合リハ，**34**（7）：649～653，2006．
3）高橋邦丕ほか：脳卒中リハビリテーションとクリニカルパス．臨床リハ，**16**（5）：410～423，2007．
4）川西秀徳：オーバービュー　栄養ケア・マネジメントとは何か．臨床リハ，**16**（6）：506～513，2007．
5）山中　崇，石井雅之：苦労した栄養ケア症例（2）経管栄養例．臨床リハ，**16**（6）：533～535，2007．
6）丸山之雄，水口正人：NST；栄養サポートチーム．総合リハ，**35**（1）：86～88，2007．
7）植田耕一郎：口腔リハビリテーションの実際．看護に役立つ口腔乾燥と口腔ケア 機能低下の予防を目指して（柿木保明編著）．医歯薬出版，東京，175～179，2005．
8）石野由美子，平野　薫：第2章嚥下器官運動検査法と摂食機能療法．摂食機能療法マニュアル第1版（道　健一監修）．医歯薬出版，東京，100～120，2002．
9）阿部晴彦：コンプリートデンチャーの臨床．クインテッセンス出版，東京，1991．
10）堤　嵩詞：総義歯の設計．QDT別冊／歯科技工の潮流 1998．クインテッセンス出版，東京，1998．
11）堤　嵩詞：私の排列基準．無歯顎補綴の場合．昭和60年8月7日付社内資料．

REVIEW & ADVICE

Reviewer：堤　嵩詞（芦屋市・PTDLABO）

先日朝のNHKのテレビ番組で，脳卒中などへの早期リハビリテーションの必要性と，最前線でのその取り組みが紹介されていた．脳の障害部位によって，身体に障害が発生する部位や機能障害の状態が大きく変わってくるが，顔の目・鼻・口などのバランスも大きく崩れることも報じられ，特に目の力や口腔周囲に対しての大きな変化には改めて驚いた．

歯科医師から提供される患者の顔貌の写真と，脳に関する障害とは，その程度に大きな差があり，障害による形態の変化と，形態の変化による障害の有無には，同じではないだろうが，似た傾向があることを感じた．

近年“治療用義歯による無歯顎治療”のお手伝いをしているなかで，器質欠損とその回復処置などの不備によって，種々の機能障害が生じてしまった患者の現義歯装着の顔貌から，器質欠損を回復し適切な咬合採得が行われた顔貌――そこではまだリハビリテーションは行われず，リップサポートや咬合平面，咬合高径が回復されただけではあるが――においては，顔のバランスが大きく変化しており，ときには身体全体の姿勢にも大きな変化が生じていることを経験している．そして，治療用義歯による治療とリハビリテーションが進むことにより，先述した脳卒中の患者がリハビリテーションにより顔のバランスが整って目の力（大きさや輝き）が回復したのと同じような，あるいはそれ以上の変化があり，顔の表情筋がいかにも張りのある状態になったり，写真での露光の差を考慮しても赤みが増して，いかにも健康で元気になっている様子が見て取れることが常である．髪型や眼鏡や服装が，そして女性であれば化粧まで，若々しく装うようになることも多い．

身体のバランス，特に頭部の顎関節，咀嚼筋および口腔周囲筋などのバランスの重要性とともに，“食べる喜び”（愉快・快い・楽しい・満足・うれしい・ありがたい）“噛める・味わう・嚥下する”“おしゃべり・歌う”（快い音・美しい声で）の重要性――『自分で食べる力』『コミュニケーションの力』の重要性を痛感している．

現実の歯科技工では，チェアサイドからの情報が少なく，臨床模型だけをいくら観察しても，患者の機能障害までは決してわかるものではなく，“健康な患者”の義歯作りと“障害を持つ患者”の義歯作りが，明確な区別や対応によりなされていない状況である．ましてやそれらをラボサイドで区別して対応することはできないが，常に義歯としてのバランスを作り出す努力が大切だと思っている．そのトレーニングとしては，いかに健康な人の顔や身体のバランスが保たれているか，そして顔に対する歯や歯列弓，そして舌などの関係，そして有歯顎模型の全体のバランスや各歯牙と解剖学的ランドマークとの観察を行い，その観察力を向上させておくことが挙げられる．

機能障害については，「義歯作りの前に治療する」「治療用義歯を用いて治療しながら義歯作りを進める」など種々の考え方や方法があるが，ラボサイドでは，常にチェアサイドのことを十分に学び，患者と歯科医師からの要求（ニーズ）があれば，しっかりと対応できるようにしたいものである．

今回寄稿いただいた，歯科におけるリハビリテーション専門医と言える平塚正雄先生からの，貴重な第一線からの情報は，私も何度も読み返して学ぶつもりである．

そしてラボサイドでできることとは，模型や咬合採得された対顎関係をよく観察し，健康なとき，あるいは理想的な有歯顎時の歯牙や歯槽部の形態をイメージすることである．このイメージ力が，ラボサイドでの能力とも言える．

そこで今回，木下淳一朗氏には，『shilla Ⅰ』などを用いての模型の観察の仕方や，解剖学的ランドマークに対する人工歯の位置関係などを，よりわかりやすく解説していただけるように私からリクエストさせていただいた．何度も写真を撮り直したりと，たいへんご苦労をかけてしまったが，わかりやすい写真が提供され，感謝している．